Aus der Medizinischen Klinik
der Martin Luther-Universität Halle-Wittenberg
Direktor: Prof. Dr. Cobet

Ist der bogenförmige Übergang von R in das ST-Zwischenstück im Elektrokardiogramm ein pathologisches Zeichen?

Inaugural-Dissertation

zur

Erlangung des Grades eines Doktors der Zahnheilkunde
der Hohen Medizinischen Fakultät
der Martin Luther-Universität Halle-Wittenberg

vorgelegt von

Helmut Günther
approbiertem Zahnarzt aus Halle

AN FRANCISCO
ANE MEDICAL LIBRARY

Halle (Saale) 1941

Buchdruckerei Heinrich John, Halle (Saale)

1. Berichterstatter: Dozent Dr. med. habil. Ratschow
2. Berichterstatter: Prof. Dr. H. Heinroth

Gedruckt mit Genehmigung der Fakultät.

Meinen lieben Eltern
in Dankbarkeit.

Digitized by the Internet Archive
in 2026

https://archive.org/details/IA40154019_0451

Die Elektrokardiographie hat sich nicht nur als eine fruchtbare und erfolgreiche Methode für die Analyse der unregelmäßigen Herztätigkeit erwiesen, sondern sie gibt uns auch, wie besonders die Forschungen des letzten Jahrzehnts mit Hilfe klinischer und experimenteller Beobachtungen gezeigt haben, verläßliche Symptome für die diagnostische Beurteilung von Erkrankungen des Herzmuskels und seiner Gefäße.

Als wichtigster Indikator pathologischer Veränderungen im Herzen ist im Elektrokardiogramm neben der T-Zacke das als sogenannte isoelektrische Linie zwischen die Anfangsschwankung QRS und die Nachschwankung T eingeschaltete Zwischenstück ST des Kammerkomplexes. Der Verlauf in der Nullinie ist darauf zurückzuführen, daß nach Aktivierung der gesamten Muskelmasse der Kammern der Erregungszustand eine kurze Zeitspanne in gleicher Höhe verharrt, so daß zwischen den Ableitungsstellen kein Potentialunterschied besteht (Wenkebach und Winterberg). Beim Vorhandensein eines Potentialunterschiedes zwischen den Ableitungsstellen, wie es beim Überwiegen einer Kammer der Fall ist, verläuft das Zwischenstück mehr oder weniger oberhalb oder unterhalb der isoelektrischen Linie. Das ST-Segment hat besonders in letzter Zeit für die Beurteilung von Herzstörungen große Bedeutung gewonnen und deckt vielfach schwere Schädigungen des Herzmuskels und seiner Gefäße auf, die sich sogar dem histologischen Nachweis entziehen.

Um die Ergebnisse der vorliegenden Arbeit besser auswerten und beurteilen zu können, sei eine Übersicht über die bereits feststehenden und erhobenen Untersuchungsresultate über das ST-Zwischenstück vorangestellt.

Besonders charakteristisch sind die Veränderungen des Elektrokardiogramms bei den Formen des koronarinsuffizienten Herzens. Die aufgenommenen Kurvenreliefs zeigen verlängerten Ventrikelinitialkomplex wie verlängerten Ventrikelkomplex und besonders eine Senkung der ST-Zwischenstrecke unter die iso-

elektrische Linie mit gleichzeitiger Tendenz zum Negativwerden der Nachschwankung T. Nach den eingehenden Untersuchungen von Büchner, Weber und Haager sind diese Veränderungen in der Mehrzahl der Fälle Symptome einer ungenügenden Blutversorgung des Herzens, sei es nun infolge von organischen Veränderungen der Zuführungswege, wie bei Koronarsklerose und Aortensyphilis, sei es infolge einer kreislaufdynamisch bedingten Erschwerung der Koronardurchblutung, wie bei Collaps und Herzklappenfehlern oder sei es infolge verminderter Sauerstoffspannung des Blutes, wie bei Anämien und besonders subakuter Kohlenoxyd-Vergiftung oder infolge krankhafter — akuter oder chronischer — Überbelastung des Herzens wie z. B. bei Nierenerkrankungen. Bei vergleichender morphologischer Untersuchung treten vielfach Nekrosen und Narben im Herzmuskel als Spuren akuter oder chronischer Koronarinsuffizienz und Hypoxämie in Erscheinung, die unmittelbar Stoffwechselstörung, Erregungsänderung, elektrische Spannungsänderung und abnormes Elektrokardiogramm verursachen. Auf Grund von Nachprüfungen durch verschiedene Autoren (Dietrich und Schwiegk, Scherf, Weber) gelten diese Ergebnisse heute als gesichert.

Auch gewisse toxische Einwirkungen, Infektionskrankheiten wie Diphtherie und besonders starke Digitalisierung vermögen ähnliche Veränderungen im Elektrokardiogramm hervorzurufen. Das allgemein bekannte elektrokardiographische Zeichen des Digitaliseinflusses besteht in einer muldenförmigen Senkung des ST-Segments und der Abflachung der T-Zacke mit vorübergehender Myokardschädigung.

Deutlich davon unterschieden beschreibt Samaras und Korth eine atypische Veränderung der Zwischenstrecke und End-Zacke des Kammerkomplexes im Elektrokardiogramm bei der Digitalisbehandlung Herzkranker mit besonderer Digitalisempfindlichkeit. Die Zwischenstrecke geht in oder etwas unterhalb der Nullinie ab, verläuft bogenförmig und geht in eine tief negative und zugespitzte T-Zacke über. Der Rückgang der Veränderung erfolgt über die übliche Muldenform der Digitalis-ST-Strecke zur

Norm zurück. Diese auffällige Formänderung von ST und T ist der Ausdruck einer besonderen Änderung der Erregungsform des Herzens. Diese atypische Digitaliszwischenstrecke tritt jedoch nicht nur bei Kranken mit besonderem digitalisempfindlichen Herzmuskel in Erscheinung, sondern auch bei Strumektomie Basedowkranker ohne Digitaliseinfluß und gelegentlich bei Diphtherie.

Weitere charakteristische Merkmale weist das ST-Zwischenstück im Elektrokardiogramm beim rezenten Verschluß einer Kranzarterie mit nachfolgendem Herzinfarkt auf. Anstatt der vorher deutlich sichtbaren S-Zacke und der folgenden horizontalen Zwischenstrecke ST wird nach erfolgter Koronarthrombose oder Embolie der absteigende Schenkel der R-Zacke unterbrochen und verläuft in nach oben konvexer Krümmung weiter und verschmilzt zugleich mit der T-Zacke zu einem mehr oder minder hohen, domartigen Bogen, der schon nach wenigen Stunden oder erst nach mehreren Tagen seine Rückbildung erfährt. Eine tiefe, manchmal scharf zugespitzte T-Zacke, sog. „Koronar-T", folgt.

Nach der eingehenderen Erkenntnis der an dem Elektrokardiogramm sichtbaren und als pathologisch bewerteten abweichenden Erscheinungen des Zwischenstücks soll nun auf die an dem Elektrokardiogramm sichtbaren, aber bisher noch wenig bewerteten Veränderungen, und zwar auf den bogenförmigen Übergang der R-Zacke in das ST-Zwischenstück eingegangen werden.

Diese Veränderung wurde lange Zeit nicht besonders beachtet und später von den meisten Autoren für den Ausdruck belangloser Beschwerden oder für artefizielle Veränderung durch das registrierende Instrument gehalten.

Nach Beobachtungen Borgards tritt als erstes Zeichen einer beginnenden Sklerose im Elektrokardiogramm weniger eine Veränderung der Initialschwankung, als vielmehr eine Abweichung im regelrechten Verlauf des ST-Segments in Erscheinung. Besonders typisch sei das Verschwinden der S-Zacke, ein bogenförmiger nach oben konkaver Verlauf des absteigenden Schenkels von R in das normale ST-Stück, während die Nachschwankung T selbst in allen Fällen positiv ist. Gleicher Befund in zwei

Ableitungen soll sicher pathognomonisch für bestehende Koronarsklerose sein, deren weitere Ausdehnung durch allmählich auftretende Knotungen des QRS-Komplexes ersichtlich wird. Ein sehr ausgeprägter Verlauf der Zwischenstrecke ST in Form eines nach oben konkaven Bogens und gleichzeitig fehlender Veränderung der Initialschwankung dagegen soll auf eine primär spastische Ätiologie eventuell bestehender anginöser Beschwerden hindeuten, die sekundär zur Koronarsklerose geführt haben.

Uhlenbruck sieht bei Fällen von Angina pectoris ambulatoria ebenfalls diese charakteristischen Merkmale des beschriebenen bogenförmigen Übergangs von R in das ST-Segment, die er auch zum mindesten für ein Zeichen leichter Koronarschädigung hält; weist jedoch zugleich auf mögliche artefizielle Veränderungen durch das registrierende Instrument hin. Diese erwähnten Kurvenreliefs mit mangelnder Ausbildung der S-Zacke und einem nach oben konkaven bogenförmigen Abgang des R in das ST-Stück sieht Dreßler nicht als Merkmal einer Myokardschädigung an, sondern bringt diese Formänderung gleichfalls mit technischen Ursachen in Zusammenhang. Auch Bauke beschreibt die mangelhafte Ausbildung der S-Zacke und das bogenförmige Höherrücken des ST-Segments als eine der markantesten Eigenschaften des Spannungselektrokardiographen, den auch Borgard und Uhlenbruck für ihre elektrokardiographischen Aufzeichnungen verwandten. Nach Aßhauers vergleichenden elektrokardiographischen Untersuchungen stellt jedoch diese Veränderung nicht die Eigentümlichkeit des registrierenden Spannungselektrokardiographen dar, sondern wird, wenn auch nicht so deutlich und häufig, mit strommessenden Geräten registriert.

Unter einer Anzahl klinisch beobachteter Fälle traf Aßhauer bei Vorliegen leichterer Veränderungen (in 47,8 % der Fälle) oder schwererer (in 86,5 % der Fälle) anginöse Beschwerden an, wobei sich im Elektrokardiogramm ein konkaver, bogenförmiger Übergang von R in das ST-Segment feststellen ließ. Er sah diese Veränderung des Zwischenstücks nicht nur bei Kranken, die an Koronarbeschwerden litten, sondern auch — und das seltener — bei Kranken mit anderen Beschwerden wie Pleu-

ritiden und objektiv nachweisbaren Herzschädigungen wie Endokarditis und Myodegeneratio, bei Hypertonie und auch Perikarditis usw., bei der auch schon Schoendorf auf das Vorkommen des konkaven, bogenförmigen Übergangs von R in das ST-Stück hinwies, allerdings nicht als konstante Beobachtung, sondern mehr in einzelnen Fällen. Aßhauer stützt die Annahme Borgards und Uhlenbrucks, die das Auftreten der schon beschriebenen Veränderungen für eine funktionelle Schädigung auf Grund einer Durchblutungsstörung im Sinne einer Koronarinsuffizienz halten, und nimmt ebenfalls als Ursache eine Störung des Koronarkreislaufs an.

Dem bogenförmigen Übergang der R-Zacke in das ST-Zwischenstück legt dagegen Radnai viel größere Bedeutung bei. Er erklärt diese Veränderung im Elektrokardiogramm — das sog. „Koronar R" — als eine in den kleineren Koronarästen sich abspielende Thrombose, sei sie nun hervorgerufen durch Sklerose oder durch einen Entzündungsvorgang im Verein mit einem gut abgegrenzten klinischen Bild, das durch heftigen retrosternalen Schmerz — für gewöhnlich stärker und schwerer beeinflußbar als eventuelle frühere anginöse Beschwerden —, vorübergehendes Mattigkeitsgefühl und oftmals geringer Senkung des systolischen Druckes charakterisiert ist. Vielfach sah Radnai durch Ausbreitung des krankhaften Vorganges in den größeren Koronarästen nach einem „Koronar-Elektrokardiogramm" den Übergang zum typischen Bild der Koronarthrombose.

Diese festgestellten Untersuchungsergebnisse der bisher angeführten Autoren ergeben, daß der bogenförmige Übergang der R-Zacke in das ST-Zwischenstück durch die verschiedensten Ursachen z. B. beginnende Koronarsklerose, leichte Koronarschädigung, Störungen des Koronarkreislaufs, Thrombose in den kleineren Koronarästen und artefizielle Veränderungen des registrierenden Instrumentes bedingt sein soll. Um die Tatsache herauszustellen, daß das bogenförmige ST-Zwischenstück auch im Elektrokardiogramm eines gesunden Herzens des öfteren in Erscheinung tritt und auf keine pathologische Ätiologie zurückzuführen ist, sind nun elektrokardiographische und vergleichend klinische Unter-

suchungen an 100 jungen, in unserer Wehrmacht stehenden Soldaten, die großen körperlichen Anstrengungen gewachsen sein müssen und Aufgaben zu erfüllen haben, die ein sehr leistungsfähiges Herz und Kreislauf überhaupt erst voraussetzen, durchgeführt worden.

Bei der elektrokardiographischen Aufnahme zeigten von diesen 100 jungen Soldaten 21 — im Alter von 18 bis 26 Jahren stehend — die charakteristischen Formänderungen des bogenförmigen Übergangs von R in das ST-Zwischenstück. Alle diese Elektrokardiogramme wurden mit dem transportablen Siemens' Spannungselektrokardiographen in Ruhe und dann nach erfolgter Belastungsprobe (50 Kniebeugen) aufgenommen.

A. Befunde der elektrokardiographischen Untersuchung.

Zwecks Vergleichs und besserer Übersicht sind die Ergebnisse der vom Herzen abgeleiteten Aktionsströme in Ruhe und nach erfolgter Belastung in ein und derselben Tabelle aufgezeichnet unter Angabe des Alters, der PQ-Strecke, des QRS-Komplexes, der Frequenz und irgendwelcher auffälliger Besonderheiten:

Nr.	Name	Alter	Bel.	PQ	QRS	Frequenz	Bemerkung
1	Stephan L.	25	vor	0,16	0,07	58	2× supraventrikuläre
			nach	0,16	0,07	90	Extrasystolen
2	Heinrich Sch.	24	vor	0,14	0,06	73	Sinusarrhythmie
			nach	0,14	0,06	107	
3	Anton K.	23	vor	0,14	0,08	73	Sinusarrhythmie
			nach	0,14	0,08	83	
4	Alfred R.	25	vor	0,14	0,05	57	
			nach	0,18	0,05	70	
5	Heinz P.	21	vor	0,16	0,06	67	respiratorische
			nach	0,16	0,06	75	Arrhythmie
6	Emil M.	21	vor	0,15	0,07	81	respiratorische
			nach	0,13	0,07	85	Arrhythmie

Nr.	Name	Alter	Bel.	PQ	QRS	Frequenz	Bemerkung
7	Günther F.	18	vor	0,15	0,06	67	vereinzelte Vorhofs-
			nach	0,14	0,06	73	extrasystolen
8	Gerhard G.	21	vor	0,14	0,06	63	
			nach	0,13	0,06	70	
9	Franz H.	21	vor	0,16	0,06	57	
			nach	0,14	0,06	83	
10	Rudolf H.	23	vor	0,16	0,06	77	
			nach	0,16	0,06	77	
11	Wolfgang K.	21	vor	0,16	0,06	62	vereinzelte Vorhofs-
			nach	0,14	0,06	97	extrasystolie, geringe Sinusarrhythmie
12	Rudolf G.	18	vor	0,19	0,06	56	Sinusarrhythmie
			nach	0,18	0,06	79	
13	Heinrich L.	21	vor	0,16	0,06	62	Sinusarrhythmie,
			nach	0,16	0,06	70	respiratorische Arrhythmie
14	Heinrich I.	21	vor	0,13	0,06	70	geringe
			nach	0,13	0,06	88	Sinusarrhythmie
15	Erich B.	22	vor	0,17	0,05	60	
			nach	0,15	0,05	70	
16	Kurt L.	19	vor	0,17	0,05	88	Sinusarrhythmie
			nach	0,17	0,06	90	
17	Harry B.	19	vor	0,14	0,07	75	Sinusarrhythmie
			nach	0,14	0,06	79	
18	Kurt D.	19	vor	0,14	0,06	73	Sinusarrhythmie
			nach	0,14	0,06	73	
19	Gerhard D.	26	vor	0,18	0,07	75	
			nach	0,16	0,06	86	
20	Rudolf H.	19	vor	0,15	0,07	73	
			nach	0,15	0,07	75	
21	Horst E.	19	vor	0,16	0,06	73	
			nach	0,15	0,06	88	

Wenn wir nun diese tabellarische Zusammenstellung der elektrokardiographischen Befunde kritisch betrachten, so lassen sich keine ernsteren pathologischen Anzeichen, die auf eine Herzschädigung hindeuten, ermitteln. In allen Fällen kann man vor und nach Belastungsprobe einen normalen Erregungsablauf der PQ-Strecke — der Reizübertragung zwischen Vorhof und Kammer — und des QRS-Komplexes — der Gesamtdauer der Hauptschwankung im Elektrokardiogramm — sowie regelrechte Frequenzverhältnisse erkennen. Die gefundenen Werte bewegen sich

1. bei der Untersuchung im Ruhestadium:
   a) PQ-Strecke zwischen 0,13—0,19; im wesentlichen zwischen 0,14—0,17
   b) QRS-Komplex zwischen 0,05—0,08; im wesentlichen nur 0,06
   c) Frequenz zwischen 56—88.

2. bei der Untersuchung nach Belastung:
   a) PQ-Strecke zwischen 0,13—0,18; im wesentlichen zwischen 0,14—0,16
   b) QRS-Komplex zwischen 0,05—0,08; im wesentlichen nur 0,06
   c) Frequenz zwischen 70—107.

Bei einzelnen Elektrokardiogrammen ist eine Ungleichheit der Herzaktionen festzustellen, wobei Perioden der beschleunigten mit der verlangsamten Herztätigkeit abwechseln. Diese Frequenzschwankungen sind aber an die Phasen der Respiration gebunden, bei Einatmung beschleunigte, bei Ausatmung verlangsamte Herzaktion, was als respiratorische Arrhythmie zu deuten ist. Letztere ist eine nahezu physiologische Erscheinung und kommt insbesondere bei jugendlichen und nervösen Personen vor und kann nicht als Krankheitssymptom aufgefaßt werden. Die supraventrikulären Extrasystolen bedürfen gleichfalls keiner besonderen Berücksichtigung, da sie bei jungen Leuten als rein funktionelle nervöse Störungen auftreten können.

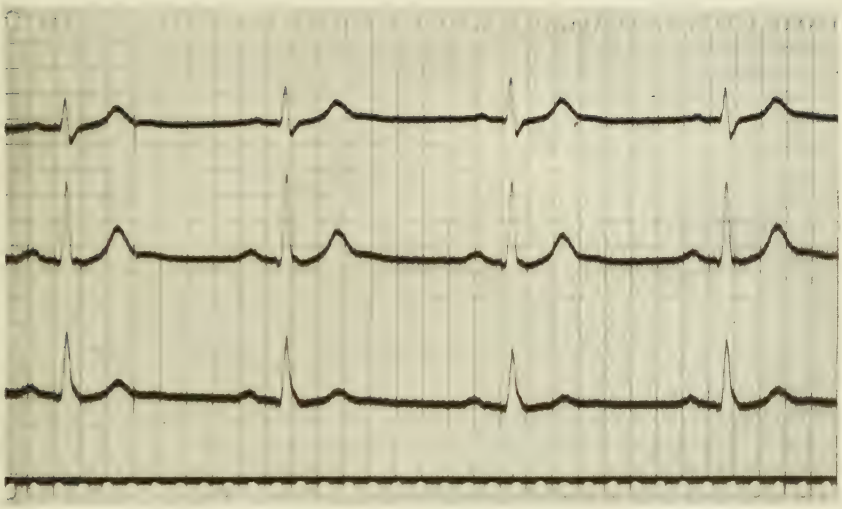

Das vorliegende Elektrokardiogramm
des 23jährigen Rudolf H.

Ganz bewußt sind junge Menschen ungefähr gleicher Altersstufen untersucht worden, um auch in diesem Punkt von vornherein eine gewisse Einheitlichkeit zu haben. Denn es ist kaum anzunehmen, daß in diesem Lebensalter Koronarsklerosen oder Koronarthrombosen sowie andere Myokardschäden im Herzen zu finden sind, vorausgesetzt, daß die jeweilige Anamnese keine Besonderheiten aufweist, von denen bekannt ist, daß sie spezielle Einflüsse auf das Herz ausüben können. Die angeführten Autoren haben Untersuchungen auch an höheren Altersklassen, als dieser vorliegenden Arbeit zugrunde liegen, angestellt und haben so von vornherein mit Veränderungen des Herzens zu rechnen, was bei unseren Beobachtungen ausgeschlossen werden kann.

In einer zweiten Übersicht werden die besonderen charakteristischen Veränderungen des bogenförmigen Überganges von R in das ST-Zwischenstück, wie in der beigefügten Abbildung ersichtlich ist, an Hand des vorliegenden Untersuchungsmaterials extra herausgestellt:

Nr.	Name	Elektrokardiographischer Befund vor Belastung	nach Belastung
1	Stephan L.	Fehlen von $S_{I, II, III}$ $ST_{I, II, III}$ gehen wenig oberhalb der Nullinie ab und bogenförmig in ein hochpositives $T_{I, II, III}$ über;	unveränderter bogenförmiger Verlauf von $ST_{I, II, III}$.
2	Heinrich Sch.	Fehlen von $S_{I, II}$ und bogenförmiger Verlauf von $ST_{I, II}$ mit Übergang in positives $T_{I, II}$;	gleicher bogenförmiger Verlauf von $ST_{I, II}$.
3	Anton K.	Fehlen von $S_{II, III}$, ausgesprochen bogenförmiger Verlauf von $ST_{II, III}$ mit kleiner Nachzacke von ST_{II} und Übergang in ein positives $T_{II, III}$;	gleicher bogenförmiger Verlauf von $ST_{II, III}$.
4	Alfred R.	Fehlen von $S_{II, III}$, $ST_{II, III}$ gehen wenig oberhalb der Nullinie ab mit kleiner Nachzacke von ST_{II} und bogenförmig in ein positives $T_{II, III}$ über;	unveränderter bogenförmiger Verlauf von $ST_{II, III}$.

Nr.	Name	Elektrokardiographischer Befund vor Belastung	nach Belastung
5	Heinz P.	Fehlen von $S_{II, III}$, bogenförmiger Verlauf von $ST_{II, III}$ mit Übergang in ein positives $T_{II, III}$;	gleich ausgeprägter Verlauf von $ST_{II, III}$.
6	Emil M.	Fehlen von S_I, hoher Abgang von ST_I mit bogenförmigem Verlauf und Übergang in ein positives T_I;	besonders ausgeprägter bogenförmiger Verlauf von ST_I.
7	Günther E.	Fehlen von $S_{II, III}$, bogenförmiger Verlauf von $ST_{II, III}$ mit Übergang in ein positives $T_{II, III}$;	gleicher bogenförmiger Verlauf von $ST_{II, III}$.
8	Gerhard G.	Fehlen von $S_{II, III}$, bogenförmiger Verlauf von $ST_{II, III}$ mit Übergang in ein hochpositives $T_{II, III}$;	unveränderter bogenförmiger Verlauf von $ST_{II, III}$.
9	Franz H.	Fehlen von $S_{II, III}$, bogenförmiger Verlauf von ST_{II} mit Übergang in ein positives T_{II};	unveränderter bogenförmiger Verlauf von ST_{II}.
10	Rudolf H.	Fehlen von $S_{II, III}$, $ST_{II, III}$ gehen oberhalb der Nullinie ab und verlaufen bogenförmig in ein positives $T_{II, III}$;	stark ausgeprägter bogenförmiger Verlauf von $ST_{II, III}$.
11	Wolfgang K.	Fehlen von $S_{II, III}$, bogenförmiger Verlauf von $ST_{II, III}$ mit Übergang in ein positives $T_{II, III}$	stark ausgeprägter bogenförmiger Verlauf von $ST_{II, III}$.
12	Rudolf G.	Fehlen von $S_{I, II, III}$, bogenförmiger Verlauf von $ST_{I, II}$ mit Übergang in ein hochpositives $T_{I, II}$;	gleicher bogenförmiger Verlauf von $ST_{I, II}$.
13	Heinrich L.	Fehlen von $S_{II, III}$, bogenförmiger Verlauf von $ST_{II, III}$ mit Übergang in ein hochpositives $T_{II, III}$;	gleicher bogenförmiger Verlauf von ST_{II}.

Nr.	Name	Elektrokardiographischer Befund vor Belastung	nach Belastung
14	Heinrich I.	Fehlen von $S_{II, III}$, bogenförmiger Verlauf von $ST_{II, III}$ mit kleiner Nachzacke von ST_{II} und Übergang in positives $T_{II, III}$;	unveränderter bogenförmiger Verlauf von $ST_{II, III}$.
15	Erich B.	Fehlen von $S_{II, III}$, $ST_{II, III}$ gehen wenig oberhalb der Nullinie ab und verlaufen bogenförmig in ein positives $T_{II, III}$;	gleicher bogenförmiger Verlauf von $ST_{II, III}$.
16	Kurt L.	Fehlen von S_I, ST_I geht oberhalb der Nullinie ab und verläuft bogenförmig in ein hohes, positives T_I;	gleicher bogenförmiger Verlauf von ST_I.
17	Harry B.	Fehlen von $S_{II, III}$, bogenförmiger Verlauf von $ST_{II, III}$, das deutlich oberhalb der Nullinie abgeht, mit Übergang in positives $T_{II, III}$;	gleich ausgeprägter bogenförmiger Verlauf von $ST_{II, III}$.
18	Kurt D.	Fehlen von $S_{II, III}$, ST_{II} geht oberhalb der Nullinie ab und verläuft bogenförmig in ein positives T_{II};	unveränderter bogenförmiger Verlauf von ST_{II}.
19	Gerhard D.	Fehlen von $S_{I, II, III}$, bogenförmiger Verlauf von $ST_{I, II}$ mit Übergang in positives $T_{I, II}$;	unveränderter bogenförmiger Verlauf von $ST_{I, II}$
20	Rudolf H.	Fehlen von $S_{I, II, III}$, $ST_{I, II}$ gehen oberhalb der Nullinie ab und verlaufen bogenförmig in ein hochpositives $T_{I, II}$;	$ST_{I, II}$ gehen in Nullinie ab und in ein hochpositives $T_{I, II}$ über.
21	Horst E.	Fehlen von $S_{II, III}$, bogenförmiger Verlauf von $ST_{II, III}$ mit Übergang in ein hochpositives $T_{II, III}$;	gleicher bogenförmiger Verlauf von $ST_{II, III}$.

Diese 21 Elektrokardiogramme, die von jungen, leistungsfähigen Menschen aufgenommen worden sind, zeigen alle einen bogenförmigen Übergang des absteigenden Schenkels von R in das ST-Zwischenstück mit Fehlen der S-Zacke in meistenteils zwei Ableitungen und teilweise auch in allen drei Ableitungen. Diese Erscheinung finden wir in der elektrokardiographischen Aufzeichnung vor Belastung und in gleich oder etwas stärker ausgeprägter Weise auch nach erfolgter Belastungsprobe. Den bogenförmigen Übergang von R in das ST-Segment sehen wir teils oberhalb der isoelektrischen Linie verlaufen mit mehr oder minder hohem Abgang, teils aber auch in der Nullinie erscheinen, um in allen Fällen in die positive Nachschwankung T überzugehen. In drei Fällen läßt sich in jeweils einer Ableitung kurz nach Abgang des bogenförmigen ST-Segments eine kleine Nachzacke erkennen. Die Ausprägung der positiven T-Zacke ist in den einzelnen Stromkurven verschieden und zeigt in der Form hinsichtlich der Höhe des Ausschlages einzelne Variationen. Diese vor Belastung gefundenen elektrokardiographischen Erscheinungen können wir in fast unveränderter Form, nur in wenigen Fällen etwas stärker ausgeprägt, in den nach Belastung aufgezeichneten Kurvenreliefs wieder erkennen; in einem Falle findet sich eine kleine Abweichung im Verlauf des bogenförmigen Übergangs insofern, als er vorher oberhalb der Nullinie verläuft und nach Belastung in die Grundlinie übergeht.

Zum Vergleich und zur Entscheidung, ob diese gefundenen charakteristischen bogenförmigen Veränderungen des ST-Zwischenstückes pathologischer Aetiologie sind, werden die entsprechenden klinischen und röntgenologischen Befunde herangezogen.

B. Befunde der klinischen Untersuchung.

Von den 21 ausgeführten Untersuchungen wurden folgende Einzelergebnisse festgestellt:

1. In jedem einzelnen Falle wurde auf anamnetische Besonderheiten geachtet, besonders auf Anginen, abgelaufene Infektionskrankheiten wie besonders Diphtherie wegen der Myokardschädigung und rheumatisch abgeklungene Infekte. So fand man bei genauerer Prüfung der Vorgeschichten, daß nur in einem Falle häufig recidivierende Anginen, in vier Fällen selten Anginen zu verzeichnen waren, in einem Falle im frühen Kindesalter eine Diphtherie ohne Komplikationen wie postdiphtherische Lähmungen und schließlich nur einmal Scharlach ohne feststellbare Folgen überstanden wurde. Über rheumatische Erkrankungen konnten keine Feststellungen erhoben werden. Diese Fälle mit Besonderheiten in der Anamnese zeigen vergleichenderweise mit den anderen erhobenen klinischen Befunden keinerlei Abweichungen in den Untersuchungsergebnissen und etwa darauf zurückzuführenden Folgeerscheinungen.

2. Bei den Lungenuntersuchungen konnten durchweg keine Veränderungen festgestellt werden, weder perkutorisch noch auskultatorisch, überall voller sonorer Klopfschall und reines Bläschenatmen. Der röntgenologische Befund zeigte keine Verschattung in den Lungen, keine Zeichen einer Stauung außer bei einem Falle — einem Kalkherd im rechten Unterlappen wahrscheinlich als Zeichen eines im Kindesalter abgelaufenen tuberkulösen Primärkomplexes.

3. Die Vitalkapazität bewegte sich innerhalb der normalen Grenzen zwischen Werten von 3400 bis 4900 ccm:

   a) in 4 Fällen Werte von 3400 bis 3900 ccm
   b) in 13 „ „ „ 4000 bis 4400 „
   c) in 4 „ „ „ 4500 bis 4900 „

4. Die Herzbefunde ergaben klinisch-röntgenologisch ein normal großes, gelegenes und konfiguriertes Herz. Die Töne über allen Ostien waren rein, nicht extra betont; auch hier wieder in einem Falle ein besonders kräftiges, leicht quer gelagertes Herz, aber sonst ohne krankhaften Befund.

5. Die Pulsbeschaffenheit zeigte bei allen Fällen keine Besonderheiten; der Puls war gut gefüllt und regelmäßig und in seiner Frequenz in Ruhe durchaus der Norm entsprechend zwischen Werten von 60 bis 80 pro Minute. Der Arbeitspuls, d. h. nach Belastung durch 10maliges Besteigen eines Stuhles, ergab auch hier wieder Durchschnittswerte im Anstieg mit gleichmäßigem Absinken bis zurück zur Norm.

Zur Veranschaulichung soll der Ruhepuls dem Arbeitspuls in der nachfolgenden Tabelle gegenübergestellt werden.

Nr.	Name	Puls vor Belastung			Puls nach Belastung			
1	Stephan L.	17,	17,	17	22,	19,	17,	17
2	Heinrich Sch.	17,	17,	17	23,	20,	17,	17
3	Anton K.	17,	17,	17	22,	19,	17,	17
4	Alfred R.	17,	17,	17	23,	20,	17,	17
5	Heinz P.	17,	17,	17	22,	20,	17,	17
6	Emil M.	18,	18,	18	24,	21,	18,	18
7	Günther E.	18,	18,	18	20,	21,	18,	18
8	Gerhard G.	17,	17,	17	23,	20,	17,	17
9	Franz H.	16,	16,	16	21,	19,	16,	16
10	Rudolf H.	17,	17,	17	24,	21,	17,	17
11	Wolfgang K.	17,	17,	17	23,	20,	17,	17
12	Rudolf G.	18,	18,	18	23,	20,	18,	18
13	Heinrich L.	16,	16,	16	20,	18,	16,	16
14	Heinrich I.	18,	18,	18	24,	21,	18,	18
15	Erich B.	18,	18,	18	25,	22,	18,	18
16	Kurt L.	18,	18,	18	24,	21,	18,	18
17	Harry B.	18,	18,	18	20,	21,	18,	18
18	Kurt D.	17,	17,	17	25,	22,	17,	17
19	Gerhard D.	17,	17,	17	24,	22,	19,	17
20	Rudolf H.	19,	19,	19	25,	22,	19,	19
21	Horst E.	17,	17,	17	23,	20,	17,	17

6. Entsprechend wurden vergleichende Blutdruckmessungen angestellt, zuerst in Ruhe und dann nach derselben angeführten Belastungsprobe:

Nr.	Name	Alter	Blutdruck vor Belastung	Blutdruck nach Belastung
1	Stephan L.	25	130/80	150/80
2	Heinrich Sch.	24	130/80	160/80
3	Anton K.	23	130/75	160/75
4	Alfred R.	25	130/80	150/70
5	Heinz P.	21	100/70	135/70
6	Emil M.	21	135/80	150/80
7	Günther E.	18	130/80	160/80
8	Gerhard G.	21	130/80	150/80
9	Franz H.	21	110/70	135/60
10	Rudolf H.	23	145/70	200/90
11	Wolfgang K.	21	135/80	175/60
12	Rudolf G.	18	110/90	130/90
13	Heinrich L.	21	135/80	150/75
14	Heinrich I.	21	135/70	155/70
15	Erich B.	22	140/90	150/80
16	Kurt L.	19	125/75	160/75
17	Harry B.	19	135/80	160/80
18	Kurt D.	19	140/90	150/80
19	Gerhard D.	26	130/80	160/80
20	Rudolf H.	19	130/75	165/75
21	Horst E.	19	135/80	150/80

So ist aus dieser Zusammenstellung ersichtlich, daß bis auf eine Ausnahme der systolische Blutdruck der Belastung entsprechend gleichmäßig ansteigt, während der diastolische Druck im allgemeinen gleichbleibt oder nur in geringem Maße abnimmt, was auch der Norm entspricht. In dem einen Sonderfall steigt der schon im Ruhestadium erhöhte systolische Blutdruck von 145 auf 200 nach erfolgter Belastungsprobe und der diastolische von 70 auf 90, obwohl kein Anhaltspunkt für irgendwelche pathologische Erscheinungen gefunden werden konnte.

Diese klinischen wie röntgenologischen Untersuchungsergebnisse lassen keine Anzeichen erkennen, die auf eine pathologische Aetiologie schließen lassen. Auffallend ist höchstens mal ein leicht erhöhter Blutdruck, eine etwas geringe Vitalkapazität oder

eine ausgeprägtere Form der respiratorischen Arrhythmie, die aber bei der Betrachtung des Gesamtbefundes nicht weiter ins Gewicht fallen.

Muß nun der bogenförmige Übergang von R in das ST-Zwischenstück im Elektrokardiogramm als ein pathologisches Zeichen angesehen werden? Um zu dieser Frage kritisch Stellung nehmen zu können, sind diese elektrokardiographischen und klinischen Untersuchungen an 100 wahllos aus den Reihen der Wehrmacht herausgegriffenen jungen, kräftigen und leistungsfähigen Leuten ausgeführt worden, um von vornherein die Möglichkeit einer Herzerkrankung auszuschließen. Dabei wurden die 21 Elektrokardiogramme, die einen nach oben konkaven bogenförmigen Übergang des absteigenden Schenkels von R in das normale ST-Stück in mindestens zwei Ableitungen bei positiven T zeigten, herausgestellt und mit den subjektiven Angaben und den objektiven Befunden verglichen, um festzustellen, ob ein Zusammenhang zwischen diesen Veränderungen im Elektrokardiogramm und dem klinischen Befund hinsichtlich irgendeines Zeichens einer Herzschädigung besteht. Denn die einleitend angeführten Autoren deuteten das bogenförmige ST-Zwischenstück als pathologische oder artefizielle Veränderung.

Die Ergebnisse dieser Untersuchungen aber lassen erkennen, daß die charakteristische Formänderung des absteigenden Schenkels der R-Zacke in das bogenförmige ST-Zwischenstück im Elektrokardiogramm

1. gar nicht so selten zu finden ist (bewiesen durch die 21 Fälle bei 100 wahllosen Untersuchungen),
2. kein Ausdruck einer krankhaften Schädigung des Herzens zu sein braucht, weil der gleichzeitig erhobene klinische Untersuchungsbefund in jedem Falle keine Anzeichen einer pathologischen Veränderung erkennen ließ.

Zusammenfassung.

Nach einer kurzen Umreißung der diagnostischen Bedeutung des Elektrokardiogramms wird auf das ST-Zwischenstück des Kammerkomplexes eingegangen. Das ST-Zwischenstück ist ein wichtiger Indikator pathologischer Veränderungen im Herzen und weist verschiedene Abweichungen auf:

Eine Senkung des ST-Zwischenstücks unter die Nullinie mit vielfach zu niedrigem oder invertiertem T findet sich bei den Formen der Koronarinsuffizienz. Eine muldenförmige Senkung tritt bei toxischen Einwirkungen wie Infektionskrankheiten und starker Digitalisierung in Erscheinung. Bei digitalisempfindlichem Herzmuskel jedoch zeigt sich eine atypische Digitaliszwischenstrecke mit bogenförmigem Verlauf unterhalb der Grundlinie und Übergang in eine tief negative und zugespitzte T-Zacke, während ein nach oben konvexes Höherrücken von ST in Form eines mehr oder minder hohen, domartigen Bogens sicher auf eine akute Koronarthrombose und Embolie hindeutet. Außerdem kommt noch der nach oben konkave bogenförmige Übergang von R in das ST-Zwischenstück vor, der in vorliegender Literatur für eine pathologische oder artefizielle Veränderung gehalten wurde.

Da diese Veränderung bisher wenig gewürdigt wurde und die Meinungen der angeführten Autoren über diese abweichende Erscheinung des ST-Segments geteilt waren, wurden elektrokardiographische und klinische Untersuchungen an 100 wahllos herausgegriffenen körperlich gut trainierten, jungen Soldaten ungefähr gleicher Altersstufen durchgeführt. Dabei zeigten 21 — im Alter von 18 bis 26 Jahren — die charakteristischen Veränderungen des bogenförmigen Übergangs von R in das ST-Zwischenstück. Nach Ausschließung irgendeines krankhaften Befundes durch elektrokardiographische und klinisch-internistische Untersuchung erscheint daher die Annahme berechtigt, daß der bogenförmige Übergang von R in das ST-Zwischenstück nicht als ein pathologisches Zeichen angesehen werden muß und möglicherweise eine Eigenart des Spannungselektrokardiographen ist.

Zum Schluß meiner Arbeit ist es mir eine angenehme Pflicht, Herrn Dozent Dr. med. habil. Ratschow für die gütige Überlassung des Themas sowie das zur Verfügung gestellte Material und Herrn Dr. Eggers für die mir gegebenen Anregungen meinen verbindlichsten Dank auszusprechen.

Literaturverzeichnis.

Aßhauer: Inaugural-Diss., Universität Bonn 1938.
Bauke: Münch. med. Wschr. 1935, 25 (S. 1014).
—: Dtsche. med. Wschr. 1936 I (S. 383 bis 386).
Boden: Elektrokardiographie für die ärztliche Praxis 1932.
Borgard: Klin. Wsch. 1933 II (S. 1133).
Büchner: Die Koronarinsuffizienz 1939.
Büchner, Weber und Haager: Koronarinfarkt und Koronarinsuffizienz 1935 (S. 13, 20).
Dietrich und Schwiegk: Ztschr. klin. Med. 1933, 125 (S. 195).
Dreßler: Klin. Elektrokardiographie 1937.
Radnai: Ztschr. Kreislaufforschung 1940, 32 (S. 320 bis 330).
Samaras und Korth: Archiv Kreislaufforschung 1940 (S. 138 bis 159).
Schoendorf: Ztschr. Kreislaufforschung 1936, 28 (S. 881 bis 892).
Uhlenbruck: Die Herzkrankheiten im Röntgenbild und Elektrokardiogramm 1936 (S. 227).
Weber: Die Elektrokardiographie 1935.
Wenkebach und Winterberg: Die unregelmäßige Herztätigkeit 1927.

Lebenslauf.

Als Sohn des praktischen Zahnarztes Dr. med. dent. Bruno Günther und seiner Ehefrau Frieda geborene Berndt wurde ich, Helmut Günther, am 10. Oktober 1914 in Halle-Saale geboren. Ich bin deutscher Staatsangehörigkeit. Von Ostern 1924 besuchte ich das Stadtgymnasium Halle und legte am 8. März 1934 auf dem Städtischen Gymnasium zu Ballenstedt-Harz die Reifeprüfung ab. Nach halbjährigem abgeleisteten Arbeitsdienst von April bis Oktober 1934 studierte ich die beiden ersten Semester Zahnmedizin an der Martin Luther-Universität Halle-Wittenberg. Von Oktober 1935 bis Oktober 1937 genügte ich der aktiven Wehrpflicht, nach deren Beendigung ich das begonnene Studium in Halle fortsetzte. Sofort nach der Teilnahme an dem Einmarsch ins Sudetenland bestand ich am 15. November 1938 die zahnärztliche Vorprüfung. Die vier klinischen Semester verbrachte ich ebenfalls in Halle und legte dort am 4. Juni 1940 das zahnärztliche Staatsexamen mit Gut ab, worauf ich sofort am 5. Juni 1940 wiederum zur Wehrmacht eingezogen wurde. Am 11. November 1940 wurde ich von meinem Truppenteil zur Ablegung des achten zahnmedizinischen Semesters beurlaubt, wobei ich mich gleichzeitig um die Erlangung der Doktorwürde der Zahnmedizin bewerbe.